

PULMONER VENÖZ HİPERTANSİYONDA AKCİĞER VASKÜLARİTESİNİN GÖRÜNÜMÜ

Dr. Sinan KAZANCIOĞLU (x)

ÖZET

Mart 1976-Şubat 1980 tarihleri arasında Atatürk Üni. Tıp Fakültesi Hastanesinde klinik ve laboratuvar olarak pulmoner venöz hipertansiyon tanısı konulan 40 olgunun akciğer radyogramlarındaki vasküler değişiklikler incelenmiştir.

GİRİŞ

Günümüzde akciğer radyogramının rutin hale getirilmesine karşın akciğer vaskülaritesinin yeterli incelenmediği, başka bir deyişle vasküler işaretlere gerekli önemin verilmediği bir gerçektir. Akciğer konjesyonunun (kanlanmanın artması) saptanması radyologu doğru tanıya yöneltecektir. Vasküler yapılarıdaki çok küçük değişiklikler bile pulmoner venöz veya arteriyel hipertansiyon yada pulmoner embolizm gibi ciddi hastalıkların erken tanılarında ışık tutacaklardır.

Düz radyogramların tanı değeri yanında sınırlılıklarını da kabul etmek zorundayız. Radyolog doğru tanı için akciğer ve kalp hastalıklarının fizyolojisini, patolojisini ve kliniğini iyi bilmelidir. Bundan sonrası radyoloğun bu bilgileri radyolajik bulgularla bağdaştırabilme yeteneğine kalmıştır. Şunu unutmamak gerekir ki rutin radyolojik tetkikler tanı zincirinde yalnız bir halkayı oluştururlar.

GENEL BİLGİLER

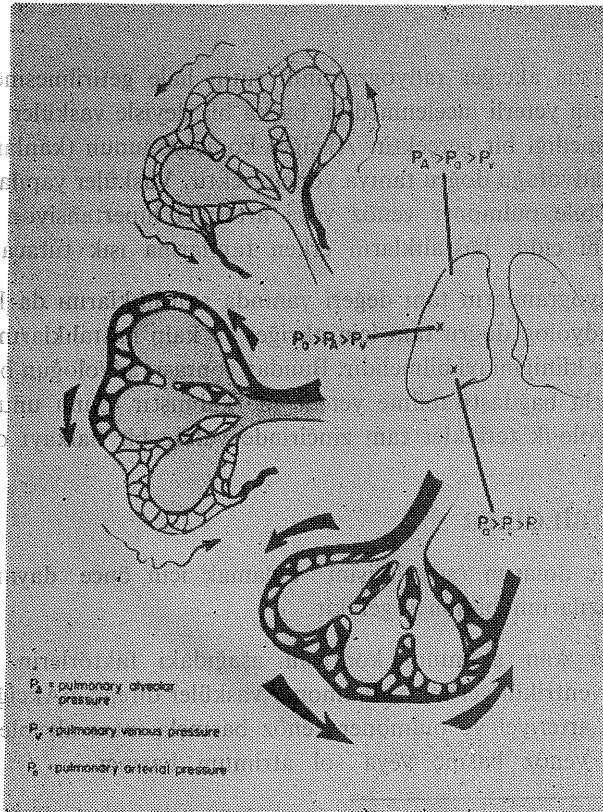
Pulmoner dolaşım radyolojisini anlamak için önce dayandığı fizyolojik esaslardan bazılarının bilinmesi gerekir.

Pulmoner kan akımının kontrolü aşağıdaki faktörlerin denetimindedir (1,2). a- Sağ ventrikül verimi b- Pulmoner vasküler direnç c-Akciğerlerin esnekliği d- Pulmoner arteriyel ve pulmoner venöz basınçla intra alveoler basıncın ilgisi e- Pulmoner venöz basınç veya sol atrium basıncı.

(x) K.T.Ü. Tıp Fakültesi Radyoloji Uzmanı

Akciğere akan kan miktarı sol ventrikülün verimine bağlı olarak artar. Kapiller veya prekapiller seviyede pulmoner vasküler direnç ne kadar artarsa pulmoner arteriyel basınç da o kadar artacaktır. Buna ek olarak intra alveoler basıncın yüksekliliği ile pulmoner vasküler perfüzyon arasında bir ilişki olduğu gösterilmiştir (2). Örneğin ayakta insan akciğerinde apekslerde pulmoner arteriyel ve pulmoner venöz basınç intra alveoler basınçtan daha az olduğu için çok zayıf bir perfüzyon vardır. Pulmoner arteriyel basıncın intra alveoler basınçtan daha yüksek fakat intra alveoler basıncın pulmoner venöz basınçtan daha yüksek olduğu orta akciğer sahalarında perfüzyon apekslerden daha fazla olacaktır. Pulmoner arteriyel ve pulmoner venöz basınçların intra alveoler basınçtan daha yüksek olduğu alt akciğer sahalarında en yüksek perfüzyon oluşacaktır (Resim 1).

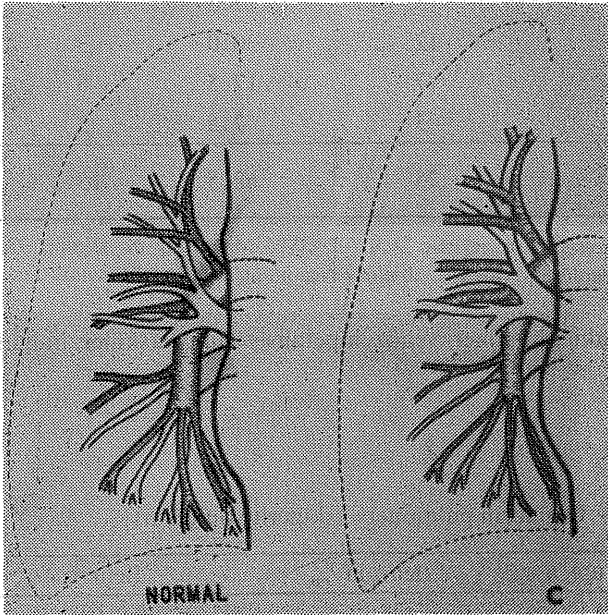
Bu anlatılanlar normal fizyolojik durumlarda görülür. Patolojik olaylarda ki değişiklikler radyolojik olarak tanınabilir.



Resim: 1- İntraalveoler basıncın akciğer perfüzyonu ile ilişkisi görülmektedir.

Postkapiller hipertansiyon da denen pulmoner venöz hipertansiyon, normalde 5-10 mm Hg. olan sol atrium basıncının yükselmesiyle oluşur (1,3,4,5). En sık nedeni mitral stenozu ve sol ventrikül yetmezliğidir. Kortriatrium, sol atrial miksoma, primer pulmoner venöz obstruksiyon, total pulmoner venöz dönüş anomalileri ve polisitemilerde de gelişir.

Venöz hipertansiyon geliştiğinde alt lobların perfüzyonu azalarak akciğerin fizyolojik dolaşımı tersine döner. Akciğer radyogramlarında alt lob damarlarının daralması ve üst lob damarlarının genişlemesi şeklinde tipik olarak görülür. Bu radyolojik bulguya diskrepensi (zıtlık) veya Wiking Helmet Sign (Viking miğferi işareti) gibi isimler verilmiştir (1,2,6) (Resim 2).



Resim: 2- Pulmoner venöz hipertansiyonda, normalde daha geniş olan alt lob damarlarının daralması ve üst lob damarlarının genişlemesi görülmektedir.

Venöz basınç artışının diğer bulguları, sağ hilusun üst dış kenarının biçim değiştirmesi (Superior pulmoner ven sağ hiler konkavitenin üst yarısını oluşturduğundan bu venin genişlemesi konkaviteyi düzleştirir hatta konveks hale getirir) ve büyük pulmoner venlerin tümör nodülü sanılacak kadar şişmeleridir (3,4).

GEREÇLER VE YÖNTEM

Bu çalışma mart 1976- şubat 1980 tarihleri arasında pulmoner venöz hipertansiyon tanısıyla incelenen 40 olguyu kapsamaktadır. Olguların standart akciğer radyogramları değerlendirilmiştir.

BULGULAR

Çalışma kapsamına aldığımız 40 olgunun yaş ve cinsiyete göre dağılımı tablo 1 de gösterilmiştir.

Tablo: 1- Vakaların yaş ve cinsiyete göre dağılımı

Yaş Grupları	KADIN		ERKEK	
	Olgu Sayısı	%	Olgu sayısı	%
11-20	3	7.5	3	7.5
21-30	12	30.0	3	7.5
31-40	7	17.5	6	15.0
41-50	3	7.5	3	7.5
TOPLAM	25	62.5	15	37.5

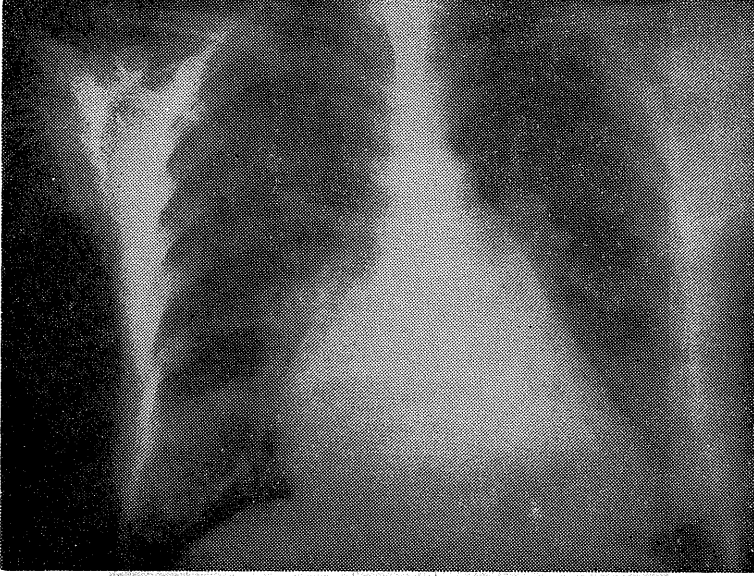
Olgulardaki plümoner venöz hipertansiyonun vasküler bulguları tablo 2 de gösterilmiştir.

Tablo: 2- Olguların plümoner vaskülerite bulguları

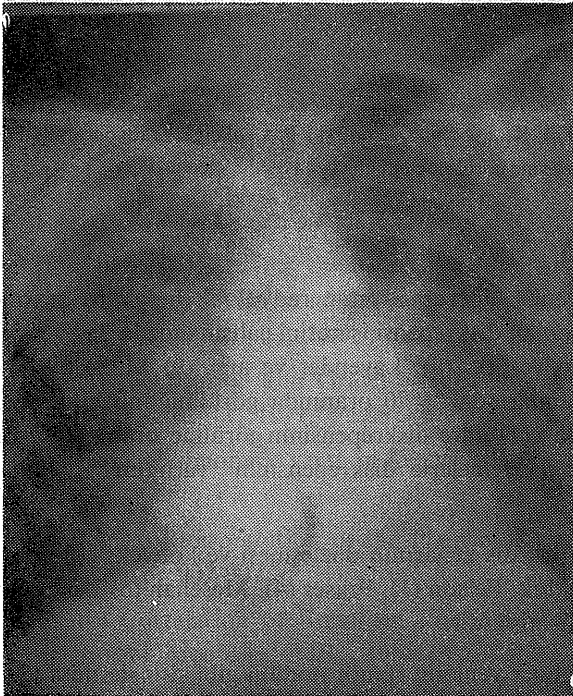
B u l g u l a r	Belirgin %	Belirsiz %
Diskrepensi	38	95.0
Sağ hilusun biçim değıştirmesi	35	87.5
Büyük plümoner venlerin tümör nodülü gibi şişmeleri	4	10.0

Tabloda görüldüğü gibi diskrepensi bulgusu hemen hemen her olguda saptanmıştır. Sağ hilus 35 (% 87.5) olguda biçim değıştirmiş , Bu biçim değışikliği olguların 20 sinde konveksleşme, 15 inde arteriovenöz açının düzleşmesi şeklinde görülmüştür. 5 olgudada diskrepensinin varlığına karşın açı normal bulunmuştur. Büyük plümoner venlerin tümör nodülü gibi şişmeleri 4 (%10) olguda görülmüştür.

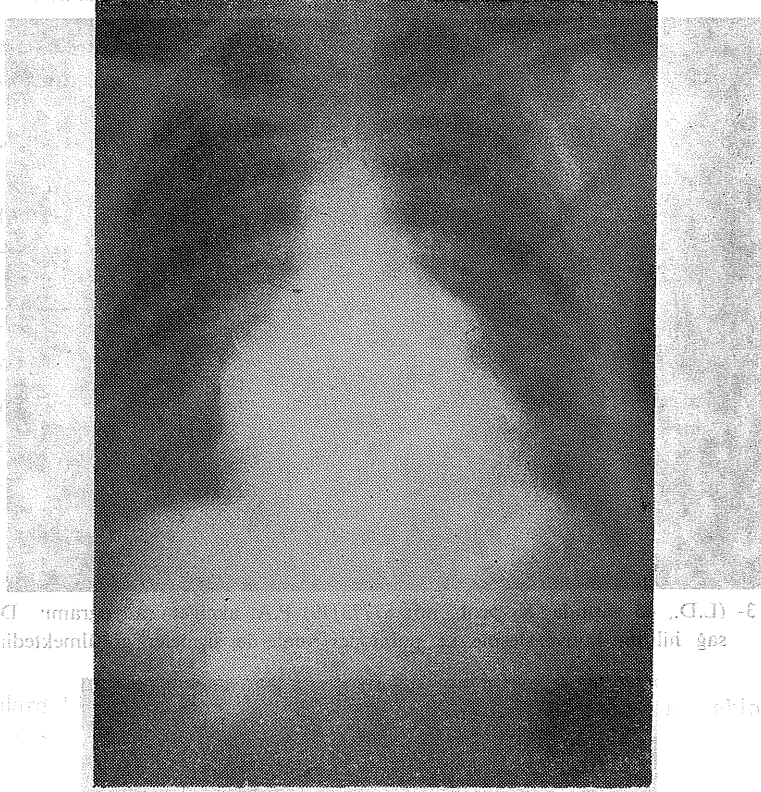
OLGULARDAN ÖRNEKLER



Resim: 3- (L.D., 45 yaşında K. prot. no: 57773/79) P.A. akciğer radyogramı. Diskrepansi, sağ hilusta konveksleşme ve pulmoner venlerde şişmeler görülmektedir.



Resim: 4- (S.A., 26 Y. E. Prot-no: 9309/107) P.A. akciğer radyogramı. Diskrepansi, sağ hilusta düzleşme görülmektedir.



Resim: 5- (S.D. 21 Y.K. Prot no: 3599/211) P.A. akciğer radyogramı. Diskrepensi, sağ hilusta düzleşme görülmektedir.

TARTIŞMA

Pulmoner venös hipertansiyonun radyolojik bulguları arasındaki en belirgin özelliklerden biri olan diskrepensi işaretini çalışmamızda 38 (% 95) olguda gördük. Simon (7) Burko ve ark. (8), Lavender ve ark. (9) Milne ((10) bu bulgunun düz akciğer radyogramlarında % 70 oranında görüldüğünü bildirmişlerdir. Meschan (5), Chen ve ark. (11) göre diskrepensinin görülme oranı % 97 dir. Heath ve ark (12) tomografik incelemelerle diskrepensinin varlığını % 100 ortaya koymuşlardır.

Sağ hilusun üst dış kenarının düzleşmesi ve konveksleşmesini 35 (% 87.5) olguda belirgin bulduk. Felson (1), Fraser (4), Meschan (5) Lavender (9) bu bulguyu % 80 olarak bildirmişlerdir.

Büyük pulmoner venlerin tümör nodülü gibi şişmelerini 4 (% 10) olguda gördük. Felson (1,3) bu nodüller görünümünün venöz basıncın çok arttığı hallerde var

olacağını bildirmekte bir oran vermemektedir. Aynı yazar bazı olgularda artan venöz basıncın pulmoner varislere bile sebep olabileceğini bildirmektedir. Radyolojik olarak direkt radyogramlarla pulmoner varisleri arteri-venöz fistüllerden ayırmak bazan olanaksızdır. Anjiokardiografide varislerin arteriel fazda dolmayışı bu iki antiteyi birbirinden ayırır.

SUMMARY

APPEARANCE OF PULMONARY VASCULARITY IN THE PULMONARY VENOUS HYPERTENSION

In this study, vascular changes on the chest films of the 40 patients with pulmonary venous hypertension have been discussed and compared literature data.

KAYNAKLAR

1. Felson, B.: Chest Roentgenology WB Saunders Co. Phyladelphia London-Toronto 1973, p: 185-251.
2. Sutton, D.: A Textbook of Radiology Churchill-Livingstone 1975, p: 477-514.
3. Felson, B.: Fundamentals of Chest Roentgenology WB Saunders Co. Phil-Lond-Tor. 1966, p: 137-168.
4. Fraser, R.G.; Pare, J.A.P.: -Diagnosis of Disease of the Chest WB Saunders Co. Phil-Lond-Tor. 1975, Vol 1-II.
5. Meschan, I; Meschan, F.: Analysis of Roentgen Signs WB Saunders Co. Phil-lond-Tor. 1973, Vol. II, p: 900-1111.
6. Elliot, L.P; et al. : X-Ray Diagnosis of Congenital Cardiac Disease, CT Springfield 1968, Vol. III, p; 236-248.
7. Simon, M.: The Pulmonary Veins in mitral stenosis, J Fac. Radiology 1958, p: 25-32.
8. Burko; H; et al. : Size Location and Gravitational Changes of normal Upper Lobe Pulmonary Veins AJR, 11, 1971, p: 687-695.
9. Lavender, J. P; et al. : Pulmonary veins in left ventricular failure, BJR, 35, 1972, p: 293-298.
10. Milne, E.: Physiological Interpretation of the Plain radiograph in mitral stenosis, BJR, 36, 1969, p: 902-907.
11. Chen, J.T.T; et al.: Correlation of Roentgen Findings with Haemodynamic data and pure mitral stenosis, AJR, 1968, p: 280-292.
12. Heath, D; et al The Pulmonary Vessels in mitral stenosis, Br Heart Journal 1970, p: 291-298.